

ΒΡΑΧΕΙΕΣ ΔΗΜΟΣΙΕΥΣΕΙΣ SHORT COMMUNICATIONS

Λοιμώξεις από *Aspergillus spp* σε βαρέως πάσχοντες ασθενείς Βρογχοσκοπικά και μυκητολογικά ευρήματα

Γ. Δημόπουλος,¹ Α. Βεληγράκη,²
Ε. Παπαδάκης,¹ Η. Πέρρος,¹ Α. Στράτης,¹
Α. Ζέτος,¹ Κ. Φωτιάδης³

¹Κέντρο Αναπνευστικής Ανεπάρκειας, ΝΝΘΑ «Σωτηρία»

²Κέντρο Αναφοράς Μυκητιάσεων, Κέντρο Ελέγχου
Ειδικών Λοιμώξεων, Εργαστήριο Μικροβιολογίας,
Ιατρική Σχολή, Πανεπιστήμιο Αθηνών

³3η Χειρουργική Κλινική, Γενικό Νοσοκομείο «Αττικό»,
Χαϊδάρη, Αθήνα

Bronchoscopic and mycological findings
in *Aspergillus* infections in critically ill patients

Abstract at the end of the article

Λέξεις ευρετηρίου: *Aspergillus spp*, Βρογχοσκόπηση,
Διάγνωση, Διηθητικές λοιμώξεις

Η διηθητική πνευμονική ασπεργίλλωση και η σπάνια κλινική εκδήλωση της τραχειοβρογχίτιδας από *Aspergillus* χαρακτηρίζονται από αυξημένη θνητότητα στους ανοσοκατασταλμένους ασθενείς παρά τη χορήγηση αντιμυκητιασικής αγωγής.¹ Η λοίμωξη από *Aspergillus* επιτελείται μέσω εισπνοής κονιδίων, ενώ η διασπορά σε άλλα όργανα (νεφρούς, εγκέφαλο, ήπαρ, καρδιά και οστά), αν και έχει περιγραφεί, δεν είναι συνηθισμένη.^{1,2} Η διάγνωση είναι δύσκολη και πρέπει να τίθεται έγκαιρα, με σκοπό την έγκαιρη χορήγηση θεραπείας. Μέχρι σήμερα, δεν υπάρχει κάποια ειδική διαγνωστική τεχνική που να θέτει τη διάγνωση και προτείνεται η εφαρμογή του συνδυασμού των ήδη διαθέσιμων (βρογχοσκόπηση, λήψη βρογχοκυψελιδικού εκπλύματος [BAL] και καλλιέργεια, ιστολογική εξέταση, αξονική τομογραφία, προσδιορισμός γαλακτομανανών με ELISA, ανίχνευση DNA του *Aspergillus* με PCR σε βιολογικά υγρά).³⁻⁷ Η θνητότητα της διηθητικής πνευμονικής ασπεργίλλωσης παραμένει υψηλή, αφού τα πρώιμα συμπτώματα (π.χ.

επίμονος πυρετός σε ασθενείς που λαμβάνουν ευρέος φάσματος αντιβιοτικά) είναι μη ειδικά. Νεκροτομικές μελέτες έδειξαν ότι τα διάφορα κλινικά σημεία (π.χ. πλευριτικός ήχος τριβής) και τα ευρήματα από την αξονική τομογραφία (εικόνα της «άλως», οζίδια, εικόνα μάζας) δεν έχουν μεγάλη ευαισθησία και ειδικότητα, καθώς εμφανίζονται και σε άλλες νοσολογικές οντότητες (λέμφωμα πνευμόνων, καντινίαση, ζυγομυκητίαση).^{4,8} Το 30% των ασθενών δεν παρουσιάζουν παθολογική ακτινογραφία θώρακος και η ανίχνευση γαλακτομανανών στον ορό και το βρογχοκυψελιδικό έκπλυμα με ELISA, αν και ευαίσθητη μέθοδος (όριο 1 ng/mL), παρουσιάζει χαμηλή προγνωστική αξία στην περίπτωση που δεν εξετάζονται πολλαπλά δείγματα (2-3) εβδομαδιαία.^{9,10}

Το εθνικό σύστημα επιτήρησης νοσοκομειακών λοιμώξεων (National Nosocomial Infections Surveillance System, NNIS) στις ΗΠΑ υπολογίζει σε 1,3% την επίπτωση των λοιμώξεων από *Aspergillus*.¹¹ Το ποσοστό αυτό όμως έχει αυξηθεί την τελευταία δεκαετία λόγω των πολλών παραγόντων που βρέθηκε να σχετίζονται με την εμφάνιση μυκητιασικής λοίμωξης (κακοήθειες, παρατεταμένη χρήση στεροειδών και ευρέος φάσματος αντιβιοτικών κ.λπ.).^{12,13} Στο παρόν άρθρο παρουσιάζονται τα κλινικά και τα μυκητολογικά χαρακτηριστικά από δύο βαρέως πάσχοντες ασθενείς με διηθητική πνευμονική ασπεργίλλωση και τραχειοβρογχίτιδα.

ΠΕΡΙΓΡΑΦΗ ΠΕΡΙΠΤΩΣΕΩΝ

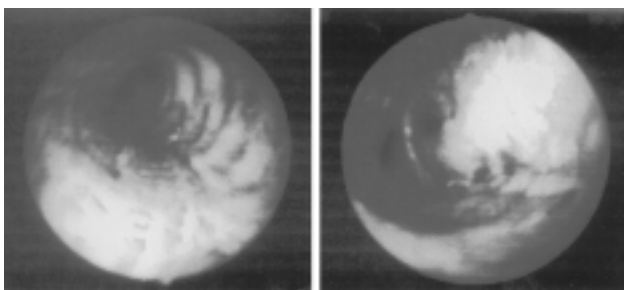
1η περίπτωση

Γυναίκα 79 ετών, μη καπνίστρια, εισήχθη στη μονάδα εντατικής θεραπείας (ΜΕΘ) λόγω οξείας αναπνευστικής ανεπάρκειας. Από το ιατρικό ιστορικό αναφέρονταν ρευματοειδής αρθρίτιδα, χρόνια βρογχίτιδα, ανεπάρκεια μιτροειδούς βαλβίδας έπειτα από ρευματικό πυρετό, πνευμονική ίνωση και ενδοκαρδίτιδα από *S. aureus*. Τα τελευταία 2 έτη ελάμβανε στεροειδή (6 mg μεθυλπρεδνιζολόνης την ημέρα) και αουρανοφίνη για τη ρευματοειδή αρθρίτιδα. Η παρούσα νόσος είχε αρχίσει 10 μέρες πριν από την εισαγωγή της με δύσπνοια, χωρίς βήχα και πυρετό. Κατά την εισαγωγή της στη ΜΕΘ η ασθενής εμφάνιζε πυρετό έως 38 °C, ταχύπνοια (35 αναπνοές/min), ταχυκαρδία (120 σφύξεις/min), αρτηριακή πίεση 145/95 mmHg και φυσιολογικό ηλεκτροκαρδιογράφημα. Η φυσική εξέταση των πνευμόνων ανέδειξε διάχυτους μουσικούς ρόγχους και τα αέρια

Υποβλήθηκε 20.12.2004

Εγκρίθηκε 25.1.2005

αίματος σοβαρή υποξυγοναιμία (PO_2 58 mmHg, PCO_2 39 mmHg, pH 7,40 και HCO_3^- 23 mEq/L) με FiO_2 21%. Η ακτινογραφία θώρακος παρουσίαζε διάχυτα αμφοτερόπλευρα πνευμονικά διηθήματα στους κάτω λοβούς και ο εργαστηριακός έλεγχος έδειξε ήπια αύξηση των λευκοκυττάρων ($14.000/mm^3$). Η διάγνωση εισαγωγής ήταν πνευμονία της κοινότητας και η ασθενής τέθηκε σε ενδοφλέβια εμπειρική αντιβιοτική αγωγή (αζιθρομυκίνη 500 mg/ημέρα και κεφοταξίμη 1 g/8ωρο), χορήγηση οξυγόνου (FiO_2 100%) και ενυδάτωση. Ωστόσο, την επόμενη ημέρα παρουσίασε επιδείνωση της δύσπνοιας, εφαρμόστηκε ενδοτραχειακή διασωλήνωση της τραχείας και η ασθενής τέθηκε σε μηχανικό αερισμό. Η χρώση Gram και οι καλλιέργειες αίματος πριν από την έναρξη των αντιβιοτικών ήταν αρνητικές. Ο πυρετός επέμεινε και η ακτινογραφία δεν παρουσίαζε βελτίωση, οπότε την 5η ημέρα νοσηλείας στη ΜΕΘ εφαρμόστηκε ινοπτική βρογχοσκόπηση μέσω ενδοτραχειακού σωλήνα, που ανέδειξε διάχυτη φλεγμονή του βλεννογόνου και ελήφθη βρογχοκυψελιδικό έκπλυμα (BAL). Οι καλλιέργειες του BAL ήταν αρνητικές, ενώ ο έλεγχος για αντιγόνο γαλακτομανανών *Aspergillus*, με τη μέθοδο ELISA, ήταν θετικός (2,05 ng/mL με ουδό το 1 ng/mL). Αντίθετα, στον ορό αίματος τα επίπεδα γαλακτομανανών ήταν αρνητικά. Λαμβάνοντας υπόψη το ιστορικό της ασθενούς, χορηγήθηκε λιποσωματική αμφοτερικίνη Β (3 g/kg/ημέρα ενδοφλέβια). Τις επόμενες μέρες η ασθενής παρουσίασε επιδείνωση της ακτινογραφίας θώρακος, υψηλό πυρετό (39–40 °C), θρομβοπενία και αιμορραγία από τον τραχειοσωλήνα και το στοματοφάρυγγα. Την 15η ημέρα της νοσηλείας οι αιμοκαλλιέργειες παρέμειναν αρνητικές, ενώ από τις βρογχικές εκκρίσεις απομονώθηκε *A. fumigatus*. Η ασθενής ελέγχθηκε και πάλι, με δεύτερη βρογχοσκόπηση, στην οποία διαπιστώθηκε οιδηματώδης φλεγμιαίνων βρογχικός βλεννογόνος με ελκωτικές λευκές πλάκες στην είσοδο του δεξιού κύριου βρόγχου πριν από την είσοδο του δεξιού κάτω λοβού (εικ. 1). Η ενδοβρογχική βιοψία ήταν θετική για υφές του μύκητα και η καλλιέργεια βιοπτικού υλικού ανέδειξε *A. fumigatus* (εικ. 2). Οι καλλιέργειες αίματος παρέμειναν αρνητικές. Παρόλη την υποστηρικτική αγωγή και την προσθήκη και κασποφουγκίνης (70 mg την πρώτη ημέρα και 50 mg τις επόμενες ημέρες) λόγω της βαρύτητας της λοίμωξης, η ασθενής ανέπτυξε σπικτική καταπληξία και κατέληξε την

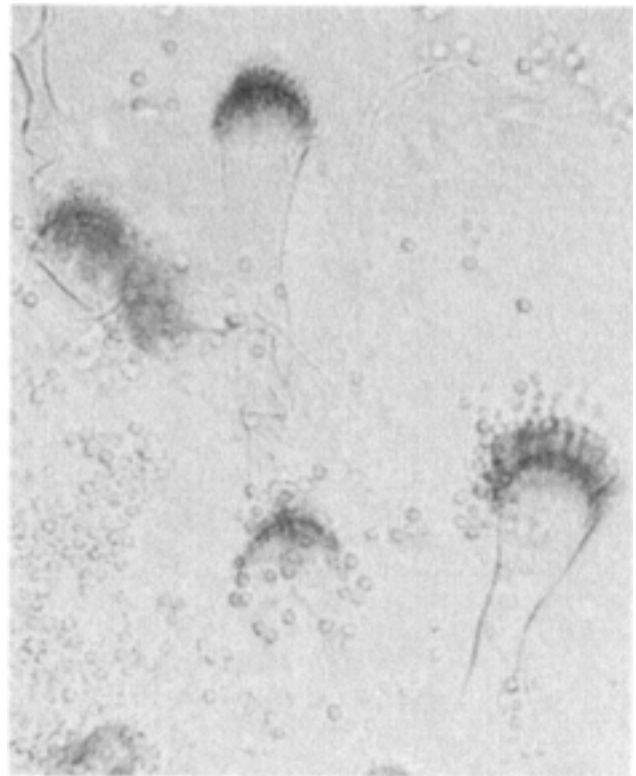


Εικόνα 1. (α) Δεξιός κύριος βρόγχος. Βλεννογόνος εξέρυθρος, οιδηματώδης, με λευκές ελκώδεις πλάκες. (β) Η είσοδος του δεξιού κάτω βρόγχου καλύπτεται επίσης από λευκές οιδηματώδεις πλάκες.

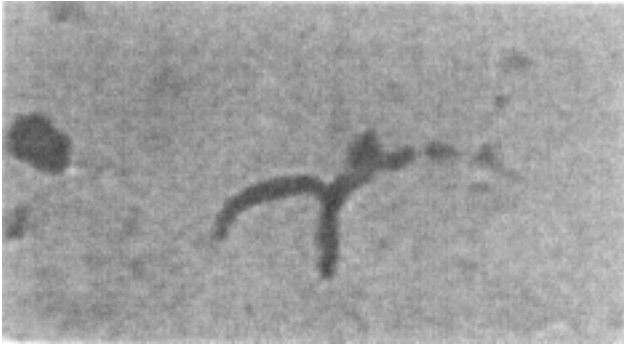29η ημέρα της νοσηλείας. Η νεκροτομική μελέτη απέδειξε τη διήθηση των πνευμόνων από *A. fumigatus* και η παθολογοανατομική εξέταση των λευκωπών πλακών την ύπαρξη υφών με τη μορφή της διχοτόμου (εικ. 3).

2η περίπτωση

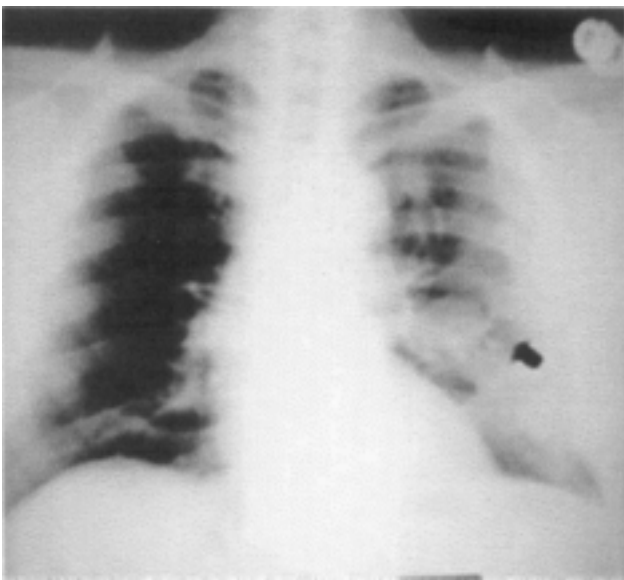
Σε ασθενή 70 ετών, κατά τον προεγχειρητικό έλεγχο για προστατεκτομή διαπιστώθηκε μονήρης κύστη στην ακτινογραφία θώρακος (εικ. 4). Ο ασθενής ήταν βαρύς καπνιστής (40 πακέτα-χρόνια), ανέφερε ιστορικό βρογχικού άσθματος από 25ετίας, πνευμονική φυματίωση σε νεαρή ηλικία, αρτηριακή υπέρταση, υπερχοληστεριναίμια και αποφρακτική ουροπάθεια λόγω νεφρολιθίας. Τους τελευταίους 4 μήνες ανέφερε επεισόδια με δύσπνοια και πυρετό, που αντιμετωπίστηκαν ως κρίσεις βρογχικού άσθματος με β₂-αγωνιστές, εισπνεόμενα στεροειδή και από του στόματος χορηγούμενα αντιβιοτικά (αζιθρομυκίνη ή δεύτερης γενιάς κεφαλοσπορίνες ή αμοξικιλίνη με κλαβουλανικό). Κατά την εισαγωγή του ο ασθενής ήταν σταθερός, χωρίς πυρετό ή άλλο σύμπτωμα από το αναπνευστικό, ενώ η λοιπή φυσική εξέταση ήταν αρνητική για παθολογικά ευρήματα. Ο εργαστηριακός έλεγχος ήταν επίσης φυσιολογικός, ενώ οι καλλιέργειες πτυέλων ανέδειξαν *Aspergillus flavus*



Εικόνα 2. *Aspergillus fumigatus*, που απομονώθηκε από καλλιέργειες ενδοβρογχικής βιοψίας (μικροσκοπική εξέταση με γαλακτοφαινόλη/κυανό του βάμβακος). Κεφαλές κονιδίων (CH), σπηρίγματα (P) που καταλαμβάνουν άνω των 2/3 του κυστιδίου (V), το οποίο κάμπτεται έτσι, ώστε όλα να είναι παράλληλα μεταξύ τους (αρχική μεγέθυνση × 400).

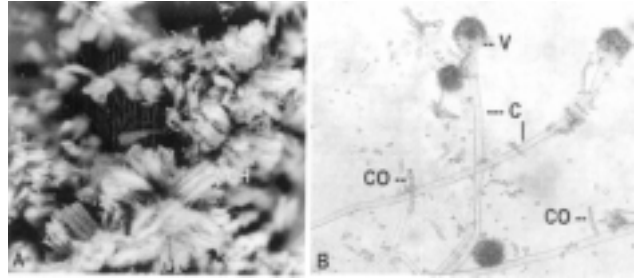


Εικόνα 3. Διχοτόμες υφές *A. fumigatus* σε υλικό βιοψίας πνεύμονα (αρχική μεγέθυνση × 400).

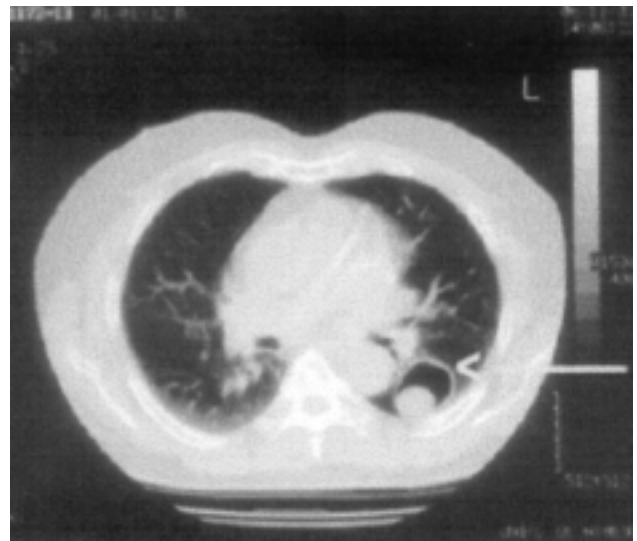


Εικόνα 4. Ακτινογραφία θώρακος. Μονήρης κύστη πνεύμονα, ενδεικτική ασπεργιλλώματος.

(εικ. 5). Οι καλλιέργειες αίματος και η εξέταση για γαλακτομανάννη *Aspergillus* με τη μέθοδο ELISA στον ορό ήταν αρνητικές. Η σπιρομέτρηση ήταν φυσιολογική και η αξονική θώρακος αποκάλυψε κοιλότητα πνεύμονα με λεπτά τοιχώματα και διάμετρο 3,2 cm στον κορυφαίο βρόγχο του αριστερού κάτω λοβού. Μέσα στην κοιλότητα φάνηκε στρογγυλή μάζα που κάλυπτε το κατώτερο τμήμα, ενώ υπήρχε αέρας μεταξύ της μάζας και των τοιχωμάτων της κοιλότητας (εικ. 6). Η αρχική διάγνωση ήταν ασπεργιλλώμα σε προϋπάρχουσα κοιλότητα από φυματίωση. Η βρογχοσκόπηση ανέδειξε λευκή μάζα (εικ. 7) στην είσοδο του κάτω λοβού αριστερά, η μικροσκοπική εξέταση έδειξε πολλαπλές υφές (θετικές χρώσεις PAS και Grocott silver) και οι καλλιέργειες ήταν θετικές για *A. flavus*, γεγονός που τεκμηρίωσε τη διάγνωση του ασπεργιλλώματος. Η βλάβη αφαιρέθηκε χειρουργικά και μετεγχειρητικά χορηγήθηκε ενδοφλεβίως λιποσωμακική αμφοτερικίνη (2 mg/kg/ημέρα) για 14 ημέρες και από του στόματος ιπρακοναζόλη (200 mg, 2



Εικόνα 5. (α) Στερεομικροσκοπική εξέταση καλλιέργειας πτυέλων σε Sabouraud dextrose agar και κλωραμφενικόλη (0,5 mg/L), που δείχνει τις χαρακτηριστικές κεφαλές του *A. flavus* (CH) (αρχική μεγέθυνση × 50). (β) Μικροσκοπική μορφολογία του *A. flavus* από τις καλλιέργειες πτυέλων. Τα κυστίδια (V) είναι επιμήκη, οι κονιοφόροι (C) υαλοειδείς έως υποκίτρινοι ή πρασινοκίτρινοι και τα κονίδια (CO) σχηματίζουν μακρές αλυσίδες (αρχική μεγέθυνση × 400).

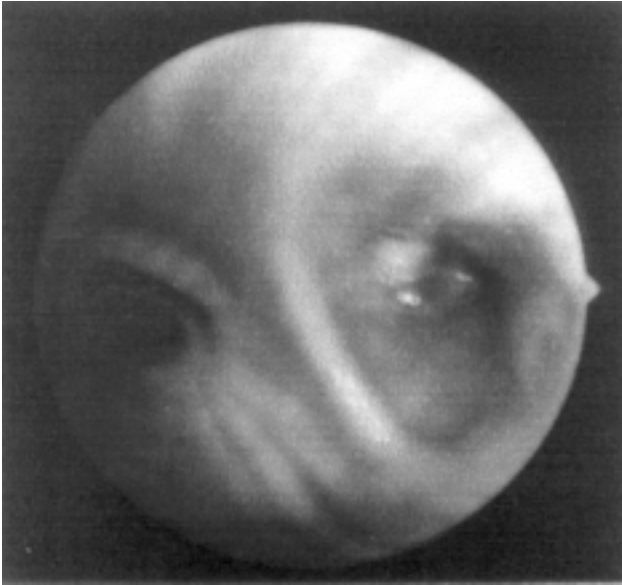

Εικόνα 6. Αξονική τομογραφία θώρακος. Φαίνεται η κοιλότητα με λεπτά τοιχώματα στον κορυφαίο βρόγχο του αριστερού κάτω λοβού και μια στρογγυλή μάζα με αέρα μεταξύ της βλάβης και των τοιχωμάτων της κοιλότητας.

φορές την ημέρα) για επιπλέον 16 ημέρες (σύνολο θεραπείας 30 ημέρες). Ο ασθενής έλαβε εξιτήριο τη 15η μετεγχειρητική ημέρα και 3 μήνες αργότερα οι καλλιέργειες των πτυέλων ήταν αρνητικές, η αξονική θώρακος φυσιολογική, ενώ ο ίδιος ήταν σε καλή κατάσταση.

ΣΧΟΛΙΟ

Η πνευμονική διηθητική ασπεργιλλώση αποτελεί την πλέον θανατηφόρα λοίμωξη από μύκητες, τόσο σε ανοσοκατασταλαμένους όσο και σε μη ουδετεροπενικούς ασθενείς.^{12,13} Νεότερα δεδομένα υποστηρίζουν ότι σε



Εικόνα 7. Λευκή μάζα στην είσοδο των κατώτερων βρόγχων του αριστερού κάτω λοβού.

ασθενείς που λαμβάνουν μακροχρόνια στεροειδή λόγω χρόνιας αποφρακτικής πνευμονοπάθειας εμφανίζεται αύξηση της επίπτωσης των λοιμώξεων από *Aspergillus* spp.¹⁶⁻¹⁹ Η τραχειοβρογχίτιδα από τον *Aspergillus* είναι μια σπάνια εκδήλωση της πνευμονικής διηθητικής ασπεργίλλωσης. Περιγράφηκε αρχικά από τον Lapham, το 1926, ως ξεχωριστή οντότητα και διακρίνονται δύο μορφές: (α) η ενδοαυλική, που χαρακτηρίζεται από επιφανειακή προσβολή του βλεννογόνου, και (β) η συνδυαζόμενη με πνευμονία ή με απόστημα με πλάκες, που διηθεί το βρογχικό δένδρο και το παρέγχυμα.^{14,20}

Στην πρώτη ασθενή, τα αρχικά βρογχοσκοπικά ευρήματα (διάχυτη φλεγμονή του βλεννογόνου), σε συνδυασμό με τα κλινικά ευρήματα (ταχύπνοια, ταχυκαρδία, πυρετός, λευκοκυττάρωση) και το ιστορικό, οδήγησαν αρχικά στη διάγνωση της πνευμονίας της κοινότητας και επειδή δεν υπήρχαν σημεία αποικισμού από *Aspergillus* στους βρόγχους δεν θεωρήθηκε σκόπιμη η ενδοβρογχική βιοψία.^{21,22} Ο επίμονος πυρετός, το ιστορικό της ασθενούς, οι προδιαθεσικοί παράγοντες για την εμφάνιση μυκητιασικής λοίμωξης (θεραπεία με στεροειδή, παρουσία κεντρικών καθετήρων, χορήγηση ευρέως φάσματος αντιβιοτικών, μηχανικός αερισμός) οδήγησαν στη διενέργεια δεύτερης βρογχοσκόπησης, όπου τα ευρήματα (ελκωτικές πλάκες, οιδηματώδης εξέρυθρος βλεννογόνος), η θετική εξέταση για αντιγόνο (γαλακτομανάννη) *Aspergillus* στο βρογχοκυψελιδικό έκπλυ-

μα και η ιστολογική εξέταση και η καλλιέργεια έθεσαν τη διάγνωση της διηθητικής πνευμονικής ασπεργίλλωσης από *A. fumigatus*, επιβάλλοντας τη χορήγηση θεραπείας με αμφοτερικίνη και κασποφουκίνη.^{3,5,6,23-26}

Η απόφαση για ενδοβρογχική και όχι διαβρογχική βιοψία ελήφθη με δεδομένη τη θρομβοκυττάρωση και το μηχανικό αερισμό στον οποίο υποβαλλόταν η ασθενής. Η ενδοβρογχική βιοψία θέτει τη διάγνωση σε ποσοστό 8-68%, αν και ο αριθμός των περιστατικών στη βιβλιογραφία είναι σχετικά περιορισμένος.^{27,28}

Η διάγνωση της πνευμονίας από *Aspergillus* δεν μπορεί να στηριχθεί στα ευρήματα του βρογχοκυψελιδικού εκπλύματος και των βρογχικών εκκρίσεων. Η εξέταση του βρογχοκυψελιδικού εκπλύματος της ασθενούς (στην πρώτη βρογχοσκόπηση) δεν έδειξε την παρουσία νηματοειδών μυκήτων και η διηθητική λοίμωξη επιβεβαιώθηκε με την ιστολογική εξέταση και την καλλιέργεια.

Η εξέλιξη της λοίμωξης στην ασθενή μας ήταν ραγδαία σε διάστημα 10 ημερών, όπως φάνηκε από τα βρογχοσκοπικά ευρήματα της δεύτερης βρογχοσκόπησης. Παρόλη τη χορήγηση αμφοτερικίνης η λοίμωξη εξελίχθηκε ραγδαία, όπως συνήθως συμβαίνει σε ασθενείς με μεταμόσχευση μυελού των οστών, που παρουσιάζουν οξεία νεκρωτική πνευμονία από *Aspergillus*, και σε ασθενείς με διήθηση των αγγείων από τη λοίμωξη.^{29,30} Στην περίπτωση της δικής μας ασθενούς, η πορεία της νόσου αποδόθηκε στην προϋπάρχουσα γενική κατάσταση (πνευμονική ίνωση, ρευματοειδής αρθρίτιδα), που οδήγησε σε μειωμένη ανοσοαπάντηση και, τελικά, σε υψηλό κίνδυνο για ανάπτυξη ταχέως εξελισσόμενης λοίμωξης από *Aspergillus*.

Στο δεύτερο ασθενή, το ασπεργίλλωμα αναπτύχθηκε σε προϋπάρχουσα κοιλότητα από φυματίωση σε ασθενή με βρογχικό άσθμα. Το ασπεργίλλωμα αναπτύσσεται σε κοιλότητες και βρογχιεκτατικούς κατεστραμμένους αεραγωγούς από φυματίωση ή σαρκοείδωση και σε ασθενείς με AIDS και πνευμονία από *Pneumocystis jirovecii*.³⁰ Παραδοσιακά, η διάγνωση του ασπεργίλλωματος τίθεται με ακτινογραφία θώρακος σε πλαγία θέση (decubitus). Η ακτινογραφία αναδεικνύει μετακίνηση της μυκητιασικής μάζας ανάλογα με τη θέση του σώματος.³¹⁻³³ Η βρογχοσκόπηση εφαρμόζεται σε περιπτώσεις επιπλοκών, όπως είναι η αιμόπτυση.³³ Η διάγνωση βασίζεται στην ακτινογραφία και την αξονική τομογραφία θώρακος, με την ανάδειξη της στρογγυλής μάζας μέσα στην κοιλότητα. Τα πρώιμα ακτινογραφικά ευρήματα δεν είναι ειδικά (περιλαμβάνουν την εμφάνιση φυσιολογικής απεικ-

ονιστικής εικόνας, διάχυτων διηθημάτων, βρογχοπνευμονίας, οζιδίων ή τμηματικής πνευμονίας). Η αξονική τομογραφία βοηθά στην έγκαιρη διάγνωση, όταν η ακτινογραφία δεν είναι ειδική, και αναδεικνύει την εικόνα θολής υάλου, το σημείο της «άλως» (halo sign) γύρω από τα οζίδια, περιβρογχική κατανομή των βλαβών και, όπως στην περίπτωση του ασθενούς μας, την ύπαρξη αέρα μεταξύ της βλάβης και του παρακείμενου φυσιολογικού παρεγχύματος.³⁰ Η τελική διάγνωση της διηθητικής ασπεργίλλωσης απαιτεί ιστολογική επιβεβαίωση, η οποία όμως δεν είναι πάντα δυνατή λόγω αντένδειξης της βιοψίας (θρομβοπενία, απλασία μυελού κ.λπ.).^{29,34} Η θεραπεία του ασπεργιλλώματος περιλαμβάνει τη χειρουργική αφαίρεση (όταν υπάρχει επεισόδιο αιμόπτυσης) και τη χορήγηση αντιμυκητιασικής αγωγής.^{35,36}

Στην περίπτωση του δεύτερου ασθενούς, η αξονική τομογραφία και οι επανειλημμένες θετικές καλλιέργειες πτυέλων έθεσαν τη διάγνωση του ασπεργιλλώματος από *A. flavus*. Η βρογχοσκόπηση διενεργήθηκε για εκτίμηση των αεραγωγών και ανέδειξε μια λευκή μάζα στην είσοδο του κάτω λοβού αριστερά, χωρίς όμως σημεία απόφραξης.

Ο *A. flavus* ήταν ο αιτιολογικός παράγοντας του ασπεργιλλώματος. Στο 95% των περιπτώσεων ασπεργιλλώματος, ως κύριοι αιτιολογικοί παράγοντες θεωρούνται οι *A. fumigatus*, *A. flavus* και *A. niger*.³⁷ Τα στελέχη *A. flavus* παράγουν σε ποσοστό >50% αφλατοξίνη, που προκαλεί βλάβη στο πνευμονικό παρέγχυμα και καταστέλλει την κυτταρική ανοσία, τη φαγοκυττάρωση και την παραγωγή ιντερφερόνης και συμπληρώματος.^{38,39} Συνεπώς, η κατά είδος ταυτοποίηση του *Aspergillus* (ιδίως σε ασθενείς με λευχαιμία σε ύφεση, που παραμένουν ανοσοκατασταλμένοι-ουδετεροπενικοί) είναι ιδιαίτερης σημασίας.

Συμπερασματικά, η τραχειοβρογχίτιδα από *Aspergillus* είναι μια επιθετική και θανατηφόρα μορφή διηθητικής πνευμονικής ασπεργίλλωσης, που πρέπει να περιλαμβάνεται στη διαφορική διάγνωση, ιδίως σε ασθενείς με ανοσοκαταστολή υπό μηχανική υποστήριξη της αναπνοής και επιδείνωση της κατάστασής τους, παρόλο που τα αρχικά βρογχοσκοπικά ευρήματα είναι μη ειδικά. Το πρώτο από τα περιστατικά (πρώιμα ευρήματα στη βρογχοσκόπηση χωρίς απόφραξη των αεραγωγών) που παρουσιάζεται, είναι το δεύτερο αναφερόμενο στη βιβλιογραφία.³ Εάν δεν υπάρχει αντένδειξη, η ενδοβρογχική βιοψία οδηγεί στην οριστική διάγνωση της διηθητικής ασπεργίλλωσης και στην ταχεία έναρξη της αγωγής.

ABSTRACT

Bronchoscopic and mycological findings in *Aspergillus* infections in critically ill patients

G. DIMOPOULOS,¹ A. VELEGRAKI,² E. PAPADAKIS,¹ E. PERROS,¹ A. STRATIS,¹ A. ZETOS,¹ C. FOTIADIS³

¹Department of Respiratory and Critical Care, "Sotiria" Athens Chest Hospital, ²Mycology Reference Laboratory, Medical School, University of Athens, ³3rd Department of Surgery, Medical School, University of Athens, Athens, Greece

Archives of Hellenic Medicine 2005, 22(6):581–586

Two cases of invasive aspergillosis are presented, one of an aspergilloma and one of *Aspergillus* tracheobronchitis focusing on the bronchoscopic and mycological findings.

Key words: Bronchoscopy, Diagnosis, Invasive *Aspergillus* infections

Βιβλιογραφία

1. BACK-SAGUE C, JARVIS WR. Secular trends in the epidemiology of nosocomial fungal infections in the United States, 1980–1990. National Nosocomial Infections Surveillance System. *J Infect Dis* 1993, 167:1247–1251
2. KARABINIS A, HILL C, LECLERQ B, TANCREDE C, BAUME D, ANDREMONT A. Risk factors for candidemia: A case control study. *Am J Med* 1988, 87:614–620
3. MORELLI S, SGRECCIA A, BERNARDO ML, DELLA ROCCA C, GALLO A, VALESINI G. Primary aspergillosis of the larynx in a patient with Felty's syndrome. *Clin Exp Rheumatol* 2000, 18:523–524
4. GARI-BAI AR, ROCHLITZ C, RIEWALD M, OERTEL J, HUHNS D. Treatment of neutropenia in Felty's syndrome with granulocyte-macrophage colony-stimulating factor: Hematological response accompanied by pulmonary complications with lethal outcome. *Ann Hematol* 1992, 65:232–235
5. RELLO J, ESANDI ME, DIAZ E, MARISCAL D, GALLEGO M, DOMINGO C ET AL. Invasive pulmonary aspergillosis in patients with chronic obstructive pulmonary disease: Report of eight cases and review. *Clin Infect Dis* 1998, 26:1473–1475
6. DIMOPOULOS G, PIAGNERELLI M, BERRI J, EDDAFALI B, SALMON I, VINCENT JL. Disseminated aspergillosis in the ICU: An autopsy study. *J Chemother* 2003, 15:71–75
7. LAPHAM ME. Aspergillosis of the lungs and its association with tuberculosis. *JAMA* 1926, 87:1031–1033
8. CLARKE A, SKELTON J, FRASER RS. Fungal tracheobronchitis: Report of 9 cases and review of the literature. *Medicine* 1991, 70:1–13

9. KATO T, USAMI I, MORITA H, GOTO M, HOSODA M, NAKAMURA A ET AL. Chronic necrotizing pulmonary aspergillosis: Clinical and radiologic findings in 10 patients. *Chest* 2002, 121:118–127
10. LOGAN PM, PRIMACK SL, MILLER RR, MUELLER NL. Invasive aspergillosis of the airways: Radiographic, CT and pathologic findings. *Radiology* 1994, 193:383–388
11. ALBELDA SM, TALBOT GH, GERSON SL, MILLER WT, CASSILETH PA. Role of fiberoptic bronchoscopy in the diagnosis of invasive pulmonary aspergillosis in patients with acute leukemia. *Am J Med* 1984, 76:1027–1034
12. VERA-HERNANDO H, MARTIN-EGAÑA MT, MONTERO-MARTINEZ C, FONTAN-BUESO J. Bronchoscopy findings in invasive pulmonary aspergillosis. *Thorax* 1989, 44:822–823
13. EL EBIARY M, TORRES A, FEBREGAS N, DE LA BELLACASA JP, GONZALEZ J, RAMIREZ J ET AL. Significance of the isolation of *Candida* species from respiratory samples in critically ill, non-neutropenic patients. An immediate post-mortem histologic study. *Am J Respir Crit Care Med* 1997, 156:583–590
14. GARRETT DO, JOCHIMSEN E, JARVIS W. Invasive *Aspergillus* infections in rheumatology patients. *J Rheumatol* 1999, 26:146–149
15. O'REILLY S, HARTLEY P, JEFFERS M, CASEY E, CLANCY L. Invasive pulmonary aspergillosis associated with low dose methotrexate therapy for rheumatoid arthritis: A case report of treatment with itraconazole. *Tuber Lung Dis* 1994, 75:153–155
16. LOZANO DE LEON-NARANJO F, PELAEZ DOMINGUEZ S, CHINCHON LARA I, SANCHEZ QUIZANO A, LEAL NOVAL M, QUENA VALLES J ET AL. Felty's syndrome and abscessing bronchopneumonia caused by *Aspergillus fumigatus*. *Rev Clin Esp* 1981, 162:293–296
17. PING-HUNG K, LI-NA L, PAN-CHYR Y, YAO-CHANG C, KWEN-TAY L. *Aspergillus* laryngotracheobronchitis presenting as stridor in a patient with peripheral T cell lymphoma. *Thorax* 1996, 51:869–870
18. JANZEN DL, ADLER BD, PADLEY SPG, MUELLER NL. Diagnostic success of bronchoscopic biopsy in immunocompromised patients with acute pulmonary disease: Predictive value of disease distribution as shown on CT. *AJR Am J Roentgenol* 1993, 160:21–24
19. MUERS MF, BAUGHMAN RP. Use of bronchoscopy in the diagnosis of infection in the immunocompromised host. *Thorax* 1994, 49:3–7
20. HEUSSEL CP, KAUCZOR HU, HEUSSEL G, FISCHER B, MILDENBERGER P, THELEN IR. Early detection of pneumonia in febrile neutropenic patients: Use of thin-section CT. *AJR Am J Roentgenol* 1997, 169:1347–1353
21. SMITH RL, MORELLI MJ, ARANDA CP. Pulmonary aspergilloma diagnosed by fiberoptic bronchoscopy. *Chest* 1987, 92:948–949
22. JEWKES J, KAY PH, PANETH M, CITRON KM. Pulmonary aspergilloma: Analysis of prognosis in relation to haemoptysis and survey of treatment. *Thorax* 1983, 38:572–578
23. OAKLEY RE, PETROU M, GOLDSTRAW P. Indications and outcome of surgery for pulmonary aspergilloma. *Thorax* 1997, 52:813–815
24. NAKAJIMA J, TAKAMOTO S, TANAKA M, TAKEUCHI E, MURAKAWA T. Thoracoscopic resection of the pulmonary aspergilloma: Report of two cases. *Chest* 2000, 118:1490–1492

Corresponding author:

G. Dimopoulos, 5 Kiprou Ave., GR-145 69 Anixi, Greece
e-mail: dimop@panafonet.gr