

Ενδημεί ο *Strongyloides stercoralis* στην Ελλάδα;

Κ. Τζανέτου,¹ Ι. Γκέρος,¹
Ε. Καñογεροπούλου,¹ Α. Καραθανάσης,¹
Γ. Τσουφάκης,² Π. Ζηρογιάννης,²
Ε. Μαλήμου-Λαδά¹

¹Μικροβιολογικό Εργαστήριο,

²Νεφρολογική Κλινική, Περιφερειακό Γενικό Νοσοκομείο
Αθηνών «Γ. Γεννηματάς»

Is *Strongyloides stercoralis* endemic in Greece?

Abstract at the end of the article

Λέξεις ευρετηρίου: *Strongyloides stercoralis*,
Επιδημιολογία,
Άμεσος κύκλος ζωής,
Εμμεσος κύκλος ζωής

Η στρογγυλοειδίαση προκαλείται από 2 είδη του εντερικού νηματώδη σκώληκα *Strongyloides*. Το πιο κοινό ανθρώπινο παθογόνο είναι ο *Strongyloides stercoralis*, ενώ το άλλο είδος, ο *Strongyloides fuelleborni*, βρίσκεται σποραδικά στην Αφρική και στην Παπούα Νέα Γουϊνέα. Ο *Strongyloides stercoralis* ενδημεί σε πολλές τροπικές και υποτροπικές περιοχές σε ολόκληρο τον κόσμο.

Η μετάδοση της λοίμωξης συμβαίνει μετά τη διάτρηση της επιδερμίδας του ανθρώπου από τις μολυσματικές φιλαριοειδείς προνύμφες, οι οποίες εισέρχονται στη φλεβική κυκλοφορία και φθάνουν στους πνεύμονες, όπου εισβάλλουν στις κυψελίδες και υφίστανται δύο εκδύσεις. Οι νεαροί σκώληκες μεταναστεύουν κατόπιν στο τραχειοβρογχικό δένδρο και τον πρόσθιο φάρυγγα, όπου καταπίνονται για να φθάσουν στο λεπτό έντερο. Εκεί το παρασιτικό θηλυκό (παρθενογενετικό) διατρύπα το βλεννογόνο, ωριμάζει και αρχίζει να παράγει ωάρια. Τα ωάρια εκκολάπτονται σχεδόν αμέσως και απελευθερώνουν τη ραβδοειδή (rhabditiform) προνύμφη. Στο περιβάλλον, οι ραβδοειδείς, 1ου σταδίου προνύμφες (rhabditiform/L₁ larvae) μπορεί να μεταμορφωθούν (μετά από 2 εκδύσεις) στις μολυσματικές φιλαριοειδείς, 3ου σταδίου προνύμφες (filariform/L₃ larvae) (άμεσος κύκλος) ή να διαφοροποιηθούν (μετά από 4 εκδύσεις) σε ώριμους μη παρασιτικούς σκώληκες, αρσενικό και θηλυκό, οι οποίοι

Υποβλήθηκε 20.1.2002

Εγκρίθηκε 22.2.2002

ζουν ελεύθερα (έμμεσος κύκλος).¹ Οι σκώληκες αυτοί απελευθερώνουν ωάρια, από τα οποία εκκολάπτονται οι ραβδοειδείς προνύμφες (L₁), οι οποίες, συνήθως μετά από δύο εκδύσεις (L₂), αναπτύσσονται στις μολυσματικές φιλαριοειδείς προνύμφες (L₃) ή μπορεί μετά από 4 εκδύσεις να δώσουν μια άλλη γενιά από ώριμους σκώληκες, συνεχίζοντας έτσι τον έμμεσο κύκλο. Η δυνατότητα του *S. stercoralis* να προκαλεί σοβαρή νόσο οφείλεται στο φαινόμενο της αυτολοίμωξης και υπερλοίμωξης.¹ Σε καταστάσεις συνδεδεμένες με ανοσοκαταστολή (λήψη κορτικοειδών κ.λπ.) ο κύκλος της αυτολοίμωξης επιταχύνεται, με αποτέλεσμα ταχεία αύξηση του φορτίου των ώριμων σκωλήκων, η οποία οδηγεί στο σύνδρομο της υπερλοίμωξης. Μην ελεγχόμενη υπερλοίμωξη εξελίσσεται σε διάσπαρτη στρογγυλοειδίαση (disseminated strongyloidiasis). Η λοίμωξη μπορεί να είναι ασυμπτωματική ή να οδηγήσει σε συμπτώματα από το δέρμα (μεταναστευτικό κνιδωτικό εξάνθημα), το γαστρεντερικό (διάρροια, επιγαστρικό άλγος, ανορεξία, απώλεια βάρους) και τους πνεύμονες (βήχας, συρίττουσα αναπνοή, δύσπνοια, αιμόπτυση). Ασθενείς με σύνδρομο υπερλοίμωξης και διάσπαρτης στρογγυλοειδίασης, λόγω μακράς λήψης κορτικοειδών ή χημειοθεραπείας (λέμφωμα, μεταμόσχευση νεφρών κ.λπ.), εμφανίζουν εντονότερα τα συμπτώματα και σημεία της λοίμωξης, η δε μαζική είσοδος μεταναστευτικών προνυμφών στα διάφορα όργανα οδηγεί σε εκδηλώσεις σχετιζόμενες με τα όργανα αυτά. Από τους πνεύμονες μπορεί να εμφανιστεί αμφοτερόπλευρο οίδημα, κυψελιδική αιμορραγία και ανομοιογενείς, συχνά γρήγορα μεταβαλλόμενες διηθήσεις. Από το έντερο μπορεί να παρατηρηθεί διάσπαση του βλεννογόνου, με αποτέλεσμα εξελκώσεις, αιμορραγία, παραλυτικό ειλεό και βακτηριακές και μυκητιασικές λοιμώξεις, λόγω διαφυγής από το κατεστραμμένο έντερο εντερικής χλωρίδας.²

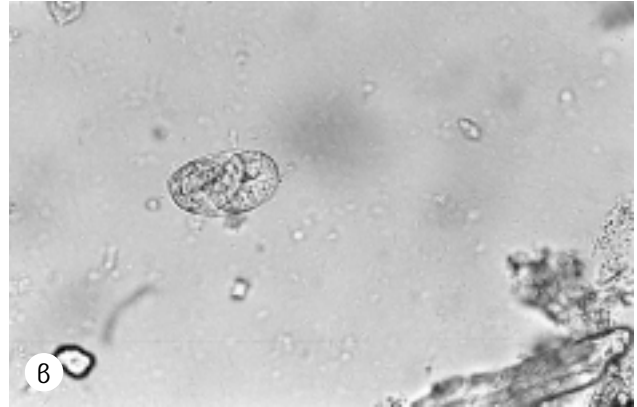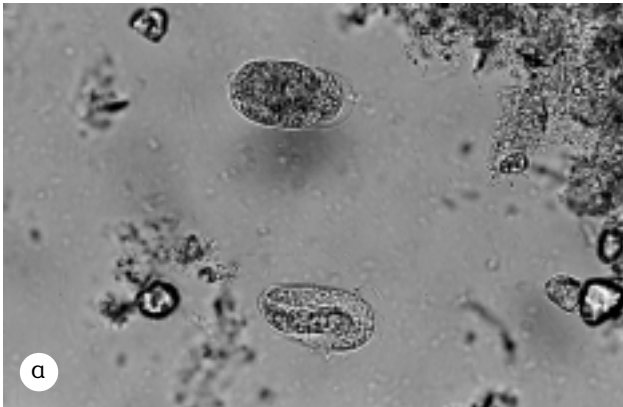
Είναι σημαντικό να γνωρίζουν οι γιατροί τις περιοχές όπου ο *Strongyloides stercoralis* ενδημεί, τόσο παγκόσμια (χώρες με υψηλή ενδημικότητα παρατηρούνται στη Ν.Α. Ασία, Λατινική Αμερική και στην κάτω από τη Σαχάρα Αφρική), όσο και στην Ελλάδα, ώστε να μπορούν να τυποποιούν τους ασθενείς εκείνους που βρίσκονται σε κίνδυνο να αποκτήσουν τη λοίμωξη, ιδίως όταν λόγω υποκειμένου νοσήματος λαμβάνουν ή πρόκειται να λάβουν κορτικοειδή.

Σκοπός της περιγραφής αυτής ήταν η ανίχνευση ενδημικής περιοχής του παρασίτου στη χώρα μας, η μελέτη των σταδίων ύπαρξης του *Strongyloides stercoralis* στο περιβάλλον, η λοιμογόνος δράση του και η συχνότητα μετάδοσης της λοίμωξης στο γενικό πληθυσμό.

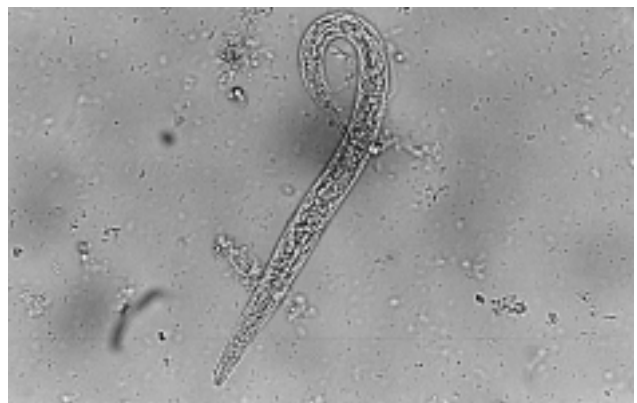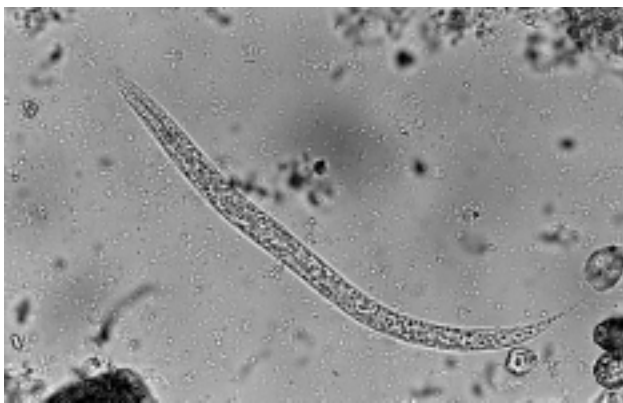ΠΕΡΙΓΡΑΦΗ ΠΕΡΙΠΤΩΣΕΩΣ

Άνδρας ηλικίας 55 ετών από την Πάτρα, με μεμβρανώδη σπειραματονεφρίτιδα και λευκωματουρία νεφρωσικού επιπέδου, υποβαλλόταν σε συχνή ανάλυση του ιζήματος των ούρων, μέτρηση λευκώματος ούρων 24ώρου, βιοχημικό έλεγχο (μέτρηση ουρίας, κρεατινίνης, ολικών λευκωμάτων ορού, χοληστερόλης, ουρικού και τριγλυκεριδίων) και γενική εξέταση αίματος. Στο ίζημα των ούρων, τα συνήθη ευρήματα ήταν σπάνια πυοσφαίρια και ποικίλου βαθμού λιπιδουρία (λιπώδη ωοειδή σωματίδια, υαλολιπώδεις και λιπώδεις κύλινδροι). Από την εξέταση του αίματος δεν ανιχνεύτηκε περιφερική πωσινοφιλία. Ο ανοσολογικός και βιοχημικός έλεγχος (εκτός από τα ολικά λευκώματα, που ήταν ελαττωμένα) ήταν φυσιολογικός και η νεφρική λειτουργία φυσιολογική. Ο ασθενής ελάμβανε 12 mg μεθυλπρεδνιζολόνης κάθε δεύτερη μέρα.

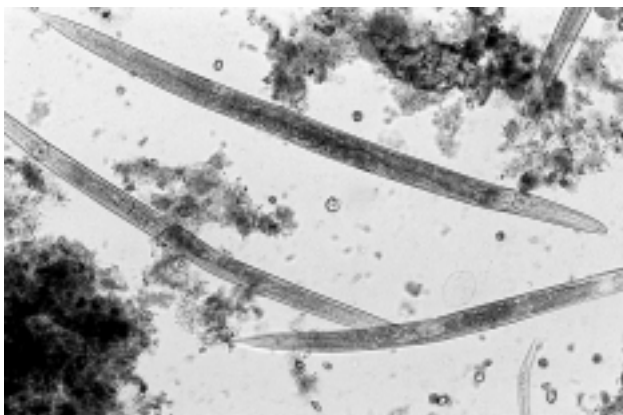
Σε μια εξέταση του ιζήματος των ούρων ανιχνεύθηκαν και τυποποιήθηκαν σπάνιες ραβδοειδείς προνύμφες *Strongyloides stercoralis* (rhabditiform/L₁ larvae) και σπάνια ωάρια του παρασίτου σε διάφορα στάδια ωρίμανσης (στάδιο μορούλας και αναπτυσσόμενης προνύμφης). Η τυποποίηση της ραβδοειδούς προνύμφης βασίστηκε στο βολβοειδή οισοφάγο (rhabditiform esophagus), το μεγάλο και εμφανές αρχέγονο γεννητικό όργανο (genital primordium) και την αβαθή στοματική κοιλότητα (τα δύο τελευταία χαρακτηριστικά τη διαφοροποιούν από τη ραβδοειδή προνύμφη των Hookworms). Η ύπαρξη ωαρίων και προνυμφών 1ου σταδίου (L₁) στα ούρα, αφού αποκλείστηκε η πρόσμιξη με κόπρανα του ασθενούς, έθεσε την υποψία επιμόλυνσης των ούρων από το περιβάλλον. Στα ούρα έχουν βρεθεί μόνο μεταναστεύουσες φιλαριοειδείς προνύμφες 3ου σταδίου (filariform/L₃ larvae) σε διάσπαρτη στρογγυλοειδίαση (disseminated strongyloidiasis). Ακολούθησε καλλιέργεια ικανής ποσότητας ιζήματος ούρων με τη μέθοδο Harada-Mori σε σωληνάρια.³ Μετά από επώαση 10 ημερών εξετάστηκε το ίζημα των σωληναρίων για προνύμφες και ώριμους σκώληκες που ζουν ελεύθερα. Κατά τη μικροσκοπική εξέταση τυποποιήθηκαν όλα τα στάδια του έμμεσου κύκλου (heterogenic life cycle), δηλαδή ραβδοειδείς προνύμφες σε διάφορα στάδια εξέλιξης, ώριμοι σκώληκες θηλυκοί και σπάνιοι αρσενικοί και ωάρια σε διάφορα στάδια ωρίμανσης (εικόνας 1-5), ενώ δεν ανιχνεύθηκαν μολυσματικές φιλαριοειδείς προνύμφες (L₃) με τη χαρακτηριστική εντομή στην ουρά (η εντομή στην ουρά και η έλλειψη θήκης αποτελούν χαρακτηριστικά που τη διαφοροποιούν από την αντίστοιχη των Hookworms). Κλινικά, ο ασθενής ήταν σε άριστη γενική κατάσταση, χωρίς να παρουσιάζει κανένα από τα σημεία και συμπτώματα που αποτελούν ισχυρές ενδείξεις στρογγυλοειδίασης, όπως περιφερική πωσινοφιλία συνδεδεμένη με αλλοιώσεις του δέρματος, πνευμονικές διηθήσεις ή κοιλιακό πόνο και διάρροια. Στην εντερική στρογγυλοειδίαση, οι ραβδοειδείς προνύμφες (L₁) ανιχνεύονται στα κόπρανα. Σε βαριές λοιμώξεις (υπερλοίμωξη), λόγω της αύξησης του φορτίου των ώριμων σκωλήκων και των προνυμφών (L₁, L₃) στο έντερο, στα κόπρανα μπορεί να βρεθούν ωάρια (σπάνια), προνύμφες και των δύο σταδίων, καθώς και ώριμοι σκώληκες. Σε



Εικόνα 1. (α) Ωάρια *Strongyloides stercoralis* σε διάφορα στάδια ωρίμανσης, σταδίου μορούλας (πάνω) και αναπτυσσόμενης προνύμφης (κάτω). (β) Ωάρια περιέχον ώριμη προνύμφη (x 400). Η καλλιέργεια, με τη μέθοδο Harada-Mori, έδωσε όλα τα στάδια του έμμεσου κύκλου (ώριμους σκώληκες, ώάρια, ραβδοειδείς προνύμφες), εκτός από τις μολυσματικές φιλαριοειδείς (L_3) προνύμφες.



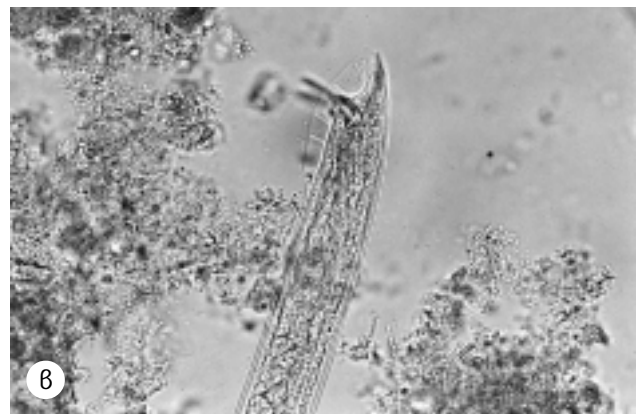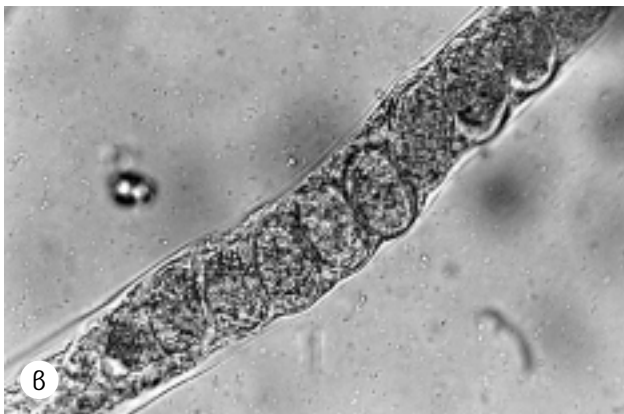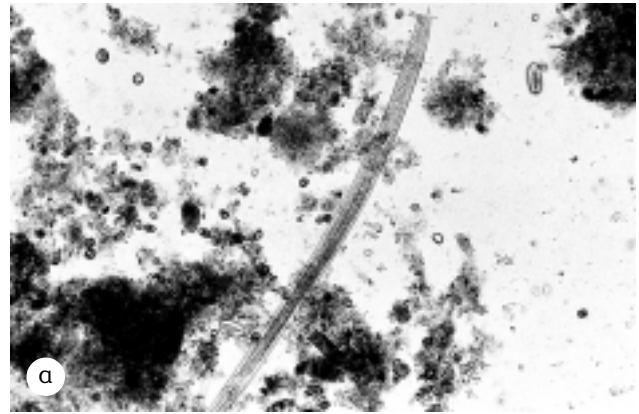
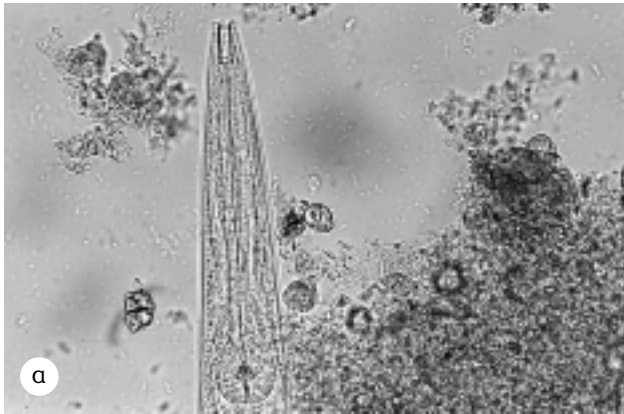
Εικόνα 2. Ραβδοειδείς προνύμφες *S. stercoralis* (rhabditiform/ L_1 larvae). Διακρίνεται η ρηχή στοματική κοιλότητα (x 400).



Εικόνα 3. Όριμοι θηλυκοί σκώληκες. Διακρίνονται ο βολβοειδής οισοφάγος (rhabditiform esophagus), ώάρια στη μήτρα, καθώς και μέρος ραβδοειδούς προνύμφης (x 100).

επανειλημμένες εξετάσεις κοπράνων του ασθενούς με άμεσο νωπό παρασκεύασμα ή μετά από συγκέντρωση με φορμαλδεϋδη-οξικό αιθέρα, καθώς και με καλλιέργεια των κοπράνων σε

σωληνάρια (Harada-Mori tube filter paper method), το παράσιτο δεν ανιχνεύτηκε. Για τη συλλογή των ούρων 24ώρου, ο ασθενής χρησιμοποιούσε επανειλημμένα το ίδιο πλαστικό δοχείο, το οποίο ξέπλενε με νερό μετά τη χρήση και φύλαγε σε μια καθαρή γωνιά του σπιτιού, χωρίς να έρχεται σε επαφή με χώμα. Τις ημέρες που έκανε συλλογή ούρων 24ώρου, μετέφερε το δοχείο στον τόπο εργασίας του, που ήταν μια μικρή πόλη 20 χιλιόμετρα έξω από την Πάτρα. Εκεί, κατά τη διάρκεια της συλλογής των ούρων, φύλαγε το δοχείο σε μέρος όχι ιδιαίτερα καθαρό, με χώματα και σκουπίδια. Την ημέρα που ανιχνεύθηκαν οι ραβδοειδείς προνύμφες του *Strongyloides* στα ούρα, ο ασθενής ούρησε πρώτα στο πλαστικό δοχείο και κατόπιν μετέφερε ποσότητα ούρων σε αποστειρωμένο δοχείο (urobox), για να γίνει η ανάλυση του ιζήματος στο εργαστήριο. Σε ακόλουθες αναλύσεις των ούρων, που ελήφθησαν κατευθείαν σε αποστειρωμένο δοχείο, δεν ανιχνεύθηκαν οι ραβδοειδείς προνύμφες. Από τον ασθενή ζητήθηκε να μεταφέρει για εξέταση στο εργαστήριο το πλαστικό δοχείο, καθώς και μεγάλη ποσότητα χώματος τόσο από την περιοχή γύρω από το σπίτι του στην Πάτρα, όσο και από την περιοχή φύλαξης του δοχείου στον τόπο της εργασίας του. Στο υγρό της έκπλυσης του δοχείου,

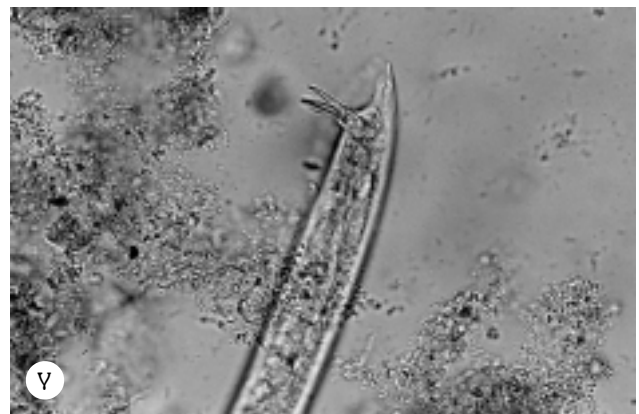

Εικόνα 4. (α) Πρόσθιο τμήμα ώριμου θηλυκού σκώληκα (η μορφολογία είναι ίδια και για τον αρσενικό). Διακρίνεται η στοματική κοιλότητα και ο ραβδοειδής οισοφάγος (rhabditiform esophagus) (× 400). (β) Μέρος της μήτρας του σκώληκα, πληρούμενο από ωάρια (× 400).

μετά από φυγοκέντρηση, δεν ανιχνεύτηκαν προνύμφες (προφανώς, είχε προηγηθεί καλό πλύσιμο του δοχείου). Η εξέταση μεγάλης ποσότητας χώματος από τον τόπο της εργασίας με τη μέθοδο του Baerman³ αποκάλυψε ραβδοειδείς προνύμφες, ενώ το χώμα από την περιοχή του σπιτιού του ήταν αρνητικό. Η καλλιέργεια των ελάχιστων προνυμφών που ανιχνεύτηκαν στο χώμα έδωσε τα ίδια στάδια ανάπτυξης με εκείνα της καλλιέργειας του ιζήματος των ούρων, δηλαδή ώριμους σκώληκες, ωάρια και ραβδοειδείς προνύμφες, χωρίς τις μολυσματικές φιλαριοειδείς 3ου σταδίου προνύμφες. Όλα τα άτομα της οικογένειας υποβλήθηκαν σε τουλάχιστον 3 εξετάσεις κοπράνων (παραιοτολογική και καλλιέργεια), χωρίς να διαπιστωθεί σε κανένα από αυτά λοίμωξη από *Strongyloides*.

ΣΧΟΛΙΟ

Η στρογγυλοειδίαση παγκόσμια υπολογίζεται σε 100 εκατομμύρια περιπτώσεις.⁴ Η συχνότητα της λοίμωξης ποικίλλει στις διάφορες περιοχές. Περιοχές υψηλής ενδημικότητας είναι η Βραζιλία (15–82%), η Costa-Rica (1,1–16%), η Νιγηρία (0,2–11,7%), το Congo (26%) και



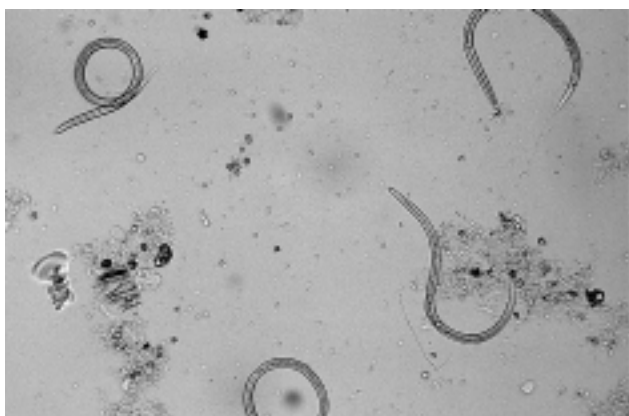
Εικόνα 5. (α) Όριμος αρσενικός σκώληκας. Διακρίνονται ο ραβδοειδής οισοφάγος, το μέσο έντερο, οι όρχις και η αιχμηρή ουρά κεκαμμένη κοιλιακά με τις 2 άκανθες (spicules) (× 100). (β) Χιτινώδης θήκη (gubernaculum), στην οποία οι άκανθες γλιστρούν πάνω-κάτω (× 400). (γ) Οι 2 άκανθες (× 400).

η Δημοκρατία της Κεντρικής Αφρικής (>48%). Στις ΗΠΑ, το υψηλότερο ποσοστό λοίμωξης (4%) έχει βρεθεί στο ανατολικό Kentucky και στην αγροτική περιοχή του Tennessee.⁵ Στην Ευρώπη, κλινικές περιπτώσεις αυτόχθονης στρογγυλοειδίασης έχουν αναφερθεί στην Αγγλία,⁶ Γαλλία,⁷ Ελβετία,⁸ Πορτογαλία,⁹ Ιταλία,¹⁰ Γιουγκοσ-

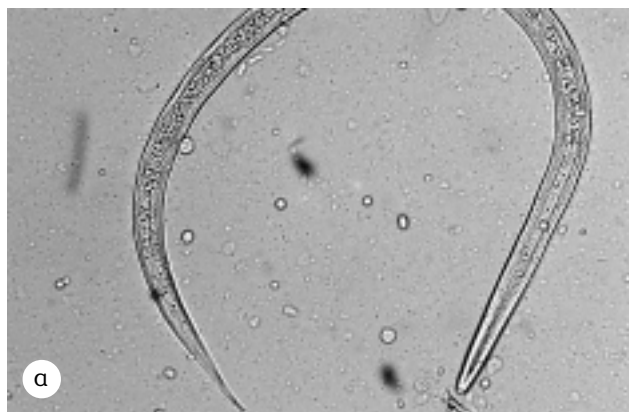
λαβία,¹¹ Ισπανία,¹² Πολωνία,¹³ Ρουμανία¹⁴ και μία περίπτωση διάσπαρτης στρογγυλοειδίασης στην Ελλάδα.¹⁵

Τα τελευταία 16 χρόνια, στο Εργαστήριό μας διαγνώστηκε μία μόνο περίπτωση ασυμπτωματικής εντερικής στρογγυλοειδίασης σε νεαρό Έλληνα κάτοικο Αθηνών. Ο ασθενής έκανε την παρασιτολογική εξέταση των κοπράνων για διορισμό και δεν είχε ταξιδέψει ποτέ στο εξωτερικό, παρά μόνο σε περιοχές εντός της Ελλάδας (ανέκδοτη περίπτωση). Η λοίμωξη στη χώρα μας, όπως φαίνεται, είναι εξαιρετικά σπάνια, γι' αυτό η νόσος δεν έχει μελετηθεί επιδημιολογικά. Η περιορισμένη έκτασης μελέτη, που έγινε στη μικρή αυτή πόλη λίγο έξω από ένα μεγάλο αστικό κέντρο, αποτελεί την πρώτη τεκμηριωμένη απόδειξη ενδημικότητας του *Strongyloides* στη χώρα μας.

Η καλλιέργεια του ιζήματος των ούρων, που περιείχε ραβδοειδείς προνύμφες και ωάρια προερχόμενα από το

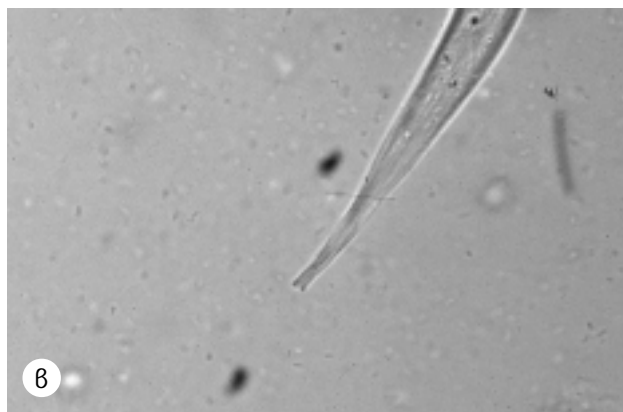


Εικόνα 6. Μολυσματικές φιλαριοειδείς προνύμφες (filariform/L₃ larvae), οι οποίες ελήφθησαν από ραβδοειδείς (L₁) μετά από καλλιέργεια των κοπράνων ασθενούς με εντερική στρογγυλοειδίαση (Harada-Mori tube filter paper method) (× 100).



έδαφος και όχι από τον ασθενή, έδωσε ώριμους σκώληκες (θηλυκούς και σπάνιους αρσενικούς), ωάρια και ραβδοειδείς προνύμφες (σε διάφορα στάδια ανάπτυξης), οι οποίες μετά από 4 εκδύσεις έδωσαν μια νέα γενιά ώριμων σκωλήκων, χωρίς τις μολυσματικές φιλαριοειδείς προνύμφες (filariform/L₃ larvae). Αντίθετα, σε 2 ασθενείς από την Αίγυπτο με εντερική στρογγυλοειδίαση (ο ένας είχε ταυτόχρονα ηπατοσπληνική σχιστοσωμίαση από *S. mansoni*),¹⁶ η καλλιέργεια των κοπράνων με την ίδια μέθοδο (Harada-Mori tube filter paper method) έδωσε μόνο μολυσματικές φιλαριοειδείς προνύμφες (homogenic life cycle) με τη χαρακτηριστική εντομή στην ουρά και τον επιμήκη οισοφάγο (εικόνες 6, 7), χωρίς να ανιχνευθούν ώριμοι σκώληκες και ωάρια, μορφές που απαντούν μόνο στον έμμεσο κύκλο (heterogenic life cycle).

Οι παράγοντες, που καθορίζουν ποιο δρόμο θα ακολουθήσει μια ραβδοειδής προνύμφη (άμεσο ή έμμεσο), παραμένουν άγνωστοι και αποτελούν ένα μυστήριο. Φαίνεται πως στη χώρα μας, όπου η ανθρώπινη λοίμωξη είναι σπάνια, υπάρχουν στελέχη *S. stercoralis* προσαρμοσμένα να ολοκληρώνουν στο περιβάλλον τον έμμεσο κύκλο, χωρίς να δίνουν μολυσματικές φιλαριοειδείς προνύμφες. Αντίθετα, στελέχη του παρασίτου (ραβδοειδείς προνύμφες) από ενδημικές περιοχές (π.χ. Αφρική), όπου η ανθρώπινη λοίμωξη είναι συχνή, είναι προσαρμοσμένα να δίνουν άμεσα μολυσματικές φιλαριοειδείς προνύμφες. Οι παράγοντες που καθορίζουν τη λήψη μολυσματικών προνυμφών του *S. stercoralis* στο περιβάλλον φαίνεται πως, εκτός από γεωγραφικοί, είναι και γενετικοί. Ίσως υπάρχουν γενετικά καθοριζόμενα στελέχη λιγότερο ή καθόλου μολυσματικά. Η απουσία λοίμωξης στον ασθενή, που ελάμβανε κορτιζόνη, σε άτομα του περιβάλλοντός του, αλλά και γενικότερα σε μεγάλο αριθμό ασθενών που προσέρχεται καθημερινά για παρα-



Εικόνα 7. (α) Μολυσματική φιλαριοειδής προνύμφη της εικόνας 6 (× 400). Διακρίνεται η εντομή στην ουρά και ο επιμήκης οισοφάγος (ίσως περίπου με το μισό του μήκους του σώματος). (β) Η χαρακτηριστική εντομή στην ουρά (× 1000).

σιτολογική εξέταση κοπράνων στο νοσοκομείο μας (μία μόνο περίπτωση αυτόχθονης ασυμπτωματικής εντερικής στρογγυλοειδίασης διαπιστώθηκε τα τελευταία 16 χρόνια σε περίπου 35.000 παρασιτολογικές εξετάσεις κοπράνων), πιθανόν οφείλεται (α) στο υψηλό υγειονομικό επίπεδο και (β) στην ύπαρξη στελεχών που δίνουν όλα τα στάδια του έμμεσου κύκλου (ώριμοι σκώληκες, ωάρια, ραβδοειδείς προνύμφες) εκτός από τις μολυσματικές φιλαριοειδείς προνύμφες. Για την εξαγωγή ασφαλών συμπερασμάτων απαιτούνται ευρείας κλίμακας επιδημιολογικές μελέτες, τόσο στο περιβάλλον όσο και στο γενικότερο πληθυσμό που ζει σε περιοχές όπου το παράσιτο ενδημεί.

Ο ασθενής μας δεν έλαβε θεραπεία με thiabendazole ή ivermectin, αλλά είναι υπό συνεχή παρακολούθηση (υποβάλλεται σε συχνές εξετάσεις κοπράνων), καθόσον ευρίσκεται σε υψηλό κίνδυνο να αποκτήσει τη λοίμωξη και, λόγω ανοσοκαταστολής, να υποστεί υπερλοίμωξη και διάσπαρτη στρογγυλοειδίαση. Για την πρόληψη της λοίμωξης στον ασθενή δόθηκαν οι ακόλουθες οδηγίες: (α) να αποφεύγει την έκθεση στο έδαφος με γυμνή επιδερμίδα, ιδίως με γυμνά πόδια, (β) να φοράει πάντα παπούτσια και (γ) να αποφεύγει την επαφή με κόπρανα και με επιφανειακά ύδατα, τα οποία μπορεί να είναι μολυσμένα.

Συμπερασματικά, στην Ελλάδα υπάρχουν περιοχές όπου ενδημεί ο *S. stercoralis*. Η σπανιότητα της ανθρώπινης λοίμωξης μπορεί να αποδοθεί στην ύπαρξη στελεχών που ολοκληρώνουν στο περιβάλλον τον έμμεσο κύκλο, χωρίς να δίνουν μολυσματικές φιλαριοειδείς προνύμφες, σε αντίθεση με στελέχη ραβδοειδών προνυμφών του *S. stercoralis*, που ανιχνεύθηκαν στα κόπρανα ασθενών με εντερική στρογγυλοειδίαση, τα οποία έδωσαν μόνο μολυσματικές φιλαριοειδείς προνύμφες.

ABSTRACT

Is *Strongyloides stercoralis* endemic in Greece?

K. TZANETOU,¹ I. GEROS,¹ E. KALOGEROPOULOU,¹ A. KARATHANASIS,¹ G. TSOUFAKIS,² P. ZIROYIANNIS,² E. MALAMOU-LADA¹

¹Laboratory of Microbiology, ²Department of Nephrology, "G. Gennimatas" District General Hospital of Athens, Athens, Greece

Archives of Hellenic Medicine 2003, 20(1):60–66

OBJECTIVE The aims of this study were: (a) detection of an area endemic for *Strongyloides stercoralis* in Greece,

and (b) investigation of existing forms of the parasite in the environment, the infectivity of the strains encountered in the soil and the transmission frequency of infection in the general population. The detection of ova and rhabditiform/L₁ larvae in the urine sediment of a patient with nephrotic syndrome under corticosteroid, the repeatedly negative fecal examination for ova and parasites and the excellent clinical condition of the patient, created the suspicion of urine contamination from the soil. **METHOD** Culture of the urine sediment with Harada-Mori tube filter paper method. Testing of a large quantity of soil from the area around where the urine selection pot was kept, using the Baerman method. **RESULTS** The urine sediment culture showed all the stages of the indirect or heterogenic cycle (free living male and female worms, ova and rhabditiform/L₁ larvae) except for the infective filariform/L₃ larvae. The soil samples revealed rhabditiform/L₁ larvae. Despite the detection of an endemic area of *S. stercoralis* in this country, autochthonous human infection is extremely rare, since among a large number of patients examined in this laboratory during the last 16 years only one case of asymptomatic enteric strongyloidiasis was diagnosed. The fecal culture (using the same method) of two patients from Egypt with enteric strongyloidiasis, showed only infective filariform/L₃ larvae (direct or homogenic cycle). **CONCLUSIONS** (a) This restricted study provides evidence for the endemicity of *S. stercoralis* in Greece. (b) Autochthonous human infection is rare in this country, probably because of the existence of strains adapted to complete the indirect cycle in the environment without producing infective filariform/L₃ larvae. In contrast, strains of *S. stercoralis* rhabditiform/L₁ larvae detected in feces of patients from another country with strongyloidiasis, yielded only infective filariform/L₃ larvae.

Key words: Epidemiology, Direct life cycle, Indirect life cycle, *Strongyloides stercoralis*

Βιβλιογραφία

1. TZANETOY K. Λοιμώξεις από παράσιτα. *Αρχ Ελλ Ιατρ* 2002, 19:504–533
2. SIDDIQUI AA, BERK SL. Diagnosis of *Strongyloides stercoralis* infection. *Clin Infect Dis* 2001, 33:1040–1047
3. GARCIA LS, BRUCKNER DA. Techniques for stool examination. In: Garcia LS, Bruckner DA (eds) *Diagnostic Medical Parasitology*. Elsevier, New York, 1988:392–395
4. MAHMOUD AF. Strongyloidiasis. *Clin Infect Dis* 1996, 23:949–953

5. GENTA RM. Global prevalence of strongyloides: Critical review with epidemiologic insights into the prevention of disseminated disease. *Rev Infect Dis* 1989, 11:755–767
6. SPROTT V, SELBY CD, ISPAHANI P, TOGHILL PJ. Indigenous strongyloidiasis in Nottingham. *Br Med J* 1987, 294:741–742
7. JUNOD C. Etude retrospective de 1,934 cas de strongyloidose diagnostiques a Paris (1970–1986). Origine géographique. Epidemiologie. *Bull Soc Pathol Exot Filiales* 1987, 80:357–369
8. BERTHOUD F, BERTHOUD S. A propos de 18 cas d'anguillulose diagnostiques a Geneve. *Schweiz Med Wochenschr* 1975, 105:1110–1115
9. VIERA RA. *Strongyloides stercoralis*. Um nematode de relevante importancia em medicina humana. *Jornal do Medico C* 1979, 1838:109–126
10. SCAGLIA M, BRUSTIA R, GATTI S, BERNUZZI AM, STROSSELLI M, MALFITANO A ET AL. Autochthonous strongyloidiasis in Italy: an epidemiological and clinical review of 150 cases. *Bull Soc Pathol Exot Filiales* 1984, 77:328–332
11. BREITENFELD V, ISKRA M. Strongiloidoza u nas i u svijetu. *Lijecnicki Vjesnik* 1984, 106:33–38
12. SANCHEZ PR, GUZMAN AP, GUILLEN SM, ADELL RI, ESTRUCH AM, GONZALO IN ET AL. Endemic strongyloidiasis on the Spanish Mediterranean coast. *Q J Med* 2001, 94:357–363
13. SOROCZAN W. Wegorek jelitowy (*Strongyloides stercoralis*) we wschodniej i poludniowo-wschodniej Polsce. *Wiadomosci Parazytologiczne* 1976, 22:261–272
14. DANCESCU P. Investigations on the intensity of the infection in a strongyloidiasis focus: the coal culture method. *Trans R Soc Trop Med Hyg* 1968, 62:490–495
15. GIANNOULIS E, ARVANITAKIS C, ZAPHIROPOULOS A, NAKOS V, KARKAVELAS G, HARALAMBIDIS S. Disseminated strongyloidiasis with uncommon manifestations in Greece. *J Trop Med Hyg* 1986, 89:171–178
16. TZANETOY K, TZIOΔPA Π, ΣΑΛΛΑΜΕΤΗΣ Ν, ΒΑΓΙΑΚΟΥ Ε, ΦΡΑΓΚΙΑ Κ, ΚΑΡΑΚΑΤΣΑΝΗ Α ΚΑΙ ΣΥΝ. Πυλαία υπέρταση από ηπατοσπληνική οπισθοσπλάγχνη σε ασθενή με σύγχρονη λοίμωξη από *Strongyloides stercoralis*. *Noosok Chron* 1990, 52:304–309

Corresponding author:

K. Tzanetou, 24 Katsiaddon street,
GR-185 37 Piraeus, Greece

